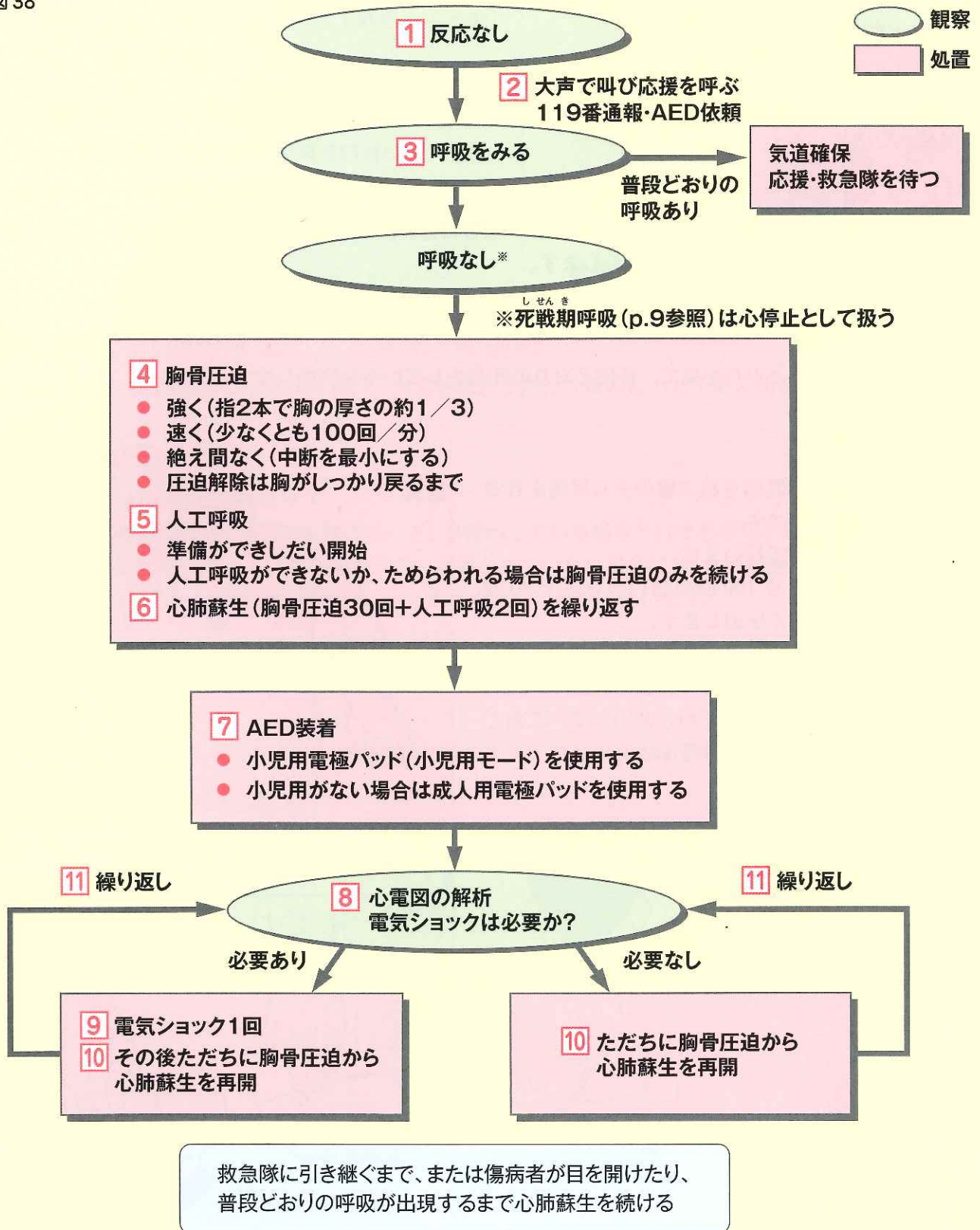


### 3 | 乳児の救命処置の流れと手順

#### (1) 乳児の救命処置の流れ（心肺蘇生と AED の使用）

図 38



(『改訂4版 救急蘇生法の指針2010 (市民用・解説編)』に基づいて作成)

## (2) 乳児に対する救命処置の手順

### 1 反応(意識)を確認する

- 声をかけながら反応があるかないかを確認めます。このとき、足の裏を刺激することも有効です。

### 2 助けを呼ぶ

- 反応がなければ、大きな声で助けを求めます。
- 協力者が来たら、「あなたは119番へ通報してください」「あなたはAEDを持ってきてください」と具体的に依頼します。

### ポイント

- 救助者が一人の場合や、協力者が誰もいない場合には、次の手順に移る前に、まず自分で119番通報し、AEDが近くにあれば手配をします。

### 3 呼吸の確認

- 胸や腹部の上がり下がりを見て、普段どおりの呼吸をしているか判断します。

### 4 胸骨圧迫

- 圧迫の位置は、両乳頭を結ぶ線の少し足側を目安とした胸の真ん中です。
- 胸骨圧迫は指2本で行います。
- 1分間に少なくとも100回の速いテンポで30回連続して絶え間なく圧迫します。
- 圧迫の強さ(深さ)は、胸の厚さの約1/3を目安として、十分に沈む程度に、強く、速く、絶え間なく圧迫します。乳児だからといって、こわごと弱く圧迫しては効果が得られません。

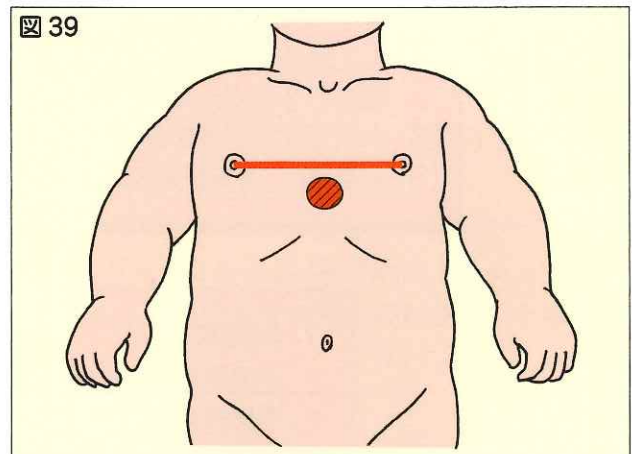


図 39 乳児の胸骨圧迫部位

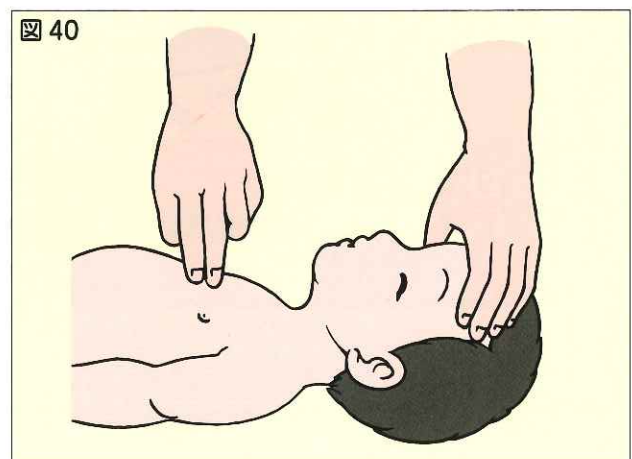


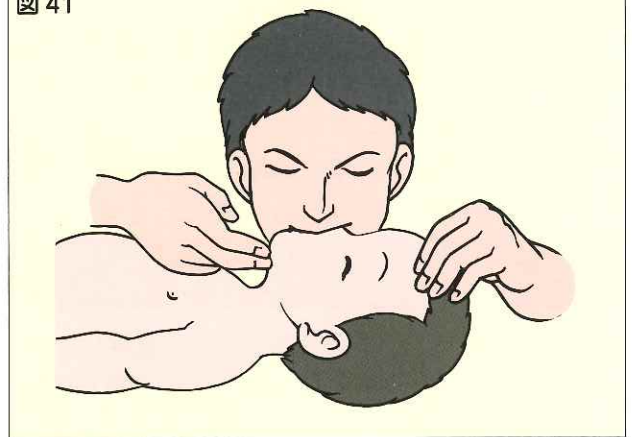図 40 乳児への胸骨圧迫

## 5 人工呼吸

準備ができしだい人工呼吸を開始します。基本的には、まず胸骨圧迫を開始した後、気道確保を実施して人工呼吸を2回行いますが、胸骨圧迫よりも早く人工呼吸を行えるのであれば、人工呼吸から心肺蘇生を行ってもかまいません。

- 乳児の大きさでは、口対口人工呼吸を実施することが難しい場合があります。この場合は、傷病者の口と鼻を同時に自分の口で覆う口対口鼻人工呼吸を行います。

図 41



乳児への人工呼吸（口対口鼻人工呼吸）

## 6 心肺蘇生（胸骨圧迫と人工呼吸）を継続

- 胸骨圧迫を30回連続して行った後に、人工呼吸を2回行う組み合わせを絶え間なく続けます。


## 7～11 AEDの使用

- 乳児にも、AEDを使用できます。
  - AEDに小児用電極パッド（小児用モード）が備わっている場合にはそれを用います（切り替えます）。もし、小児用電極パッド（小児用モード）が備わっていない場合は、成人用電極パッドを使用します。
  - 電極パッドを貼る位置は、電極パッドに表示されている絵に従います。

### 参 考

小児用電極パッドの中には、胸と背中に貼るタイプのものもあります。

図 42



小児用電極パッドを貼り付ける位置

### (3) 乳児に対する気道異物除去の方法

- 気道異物による窒息と判断した場合は、ただちに 119 番通報を誰かに依頼し、異物除去を行ってください。
- 反応がある場合には、乳児に対しては<sup>はいぶこうだ</sup>背部叩打法と胸部突き上げ法を異物が除去できるか反応がなくなるまで繰り返します。
  - 背部叩打法は、まず救助者の片腕の上に乳児をうつぶせに乗せ、手のひらで乳児の顔を支えながら、頭部が低くなるような姿勢にします。もう一方の手の付け根で、背中の真ん中を力強く数回連続してたたきます。
  - 胸部突き上げ法は、救助者の片腕の上に乳児の背中を乗せ、手のひらで乳児の後頭部をしっかりと支えながら、頭部が低くなるよう仰向けにし、もう一方の手の指 2 本で、胸の真ん中を力強く数回連続して圧迫します（心肺蘇生の胸骨圧迫と同じ要領です）。

#### ポイント

- 乳児に対しては、腹部突き上げ法を行ってはいけません。
- 反応がなくなった場合は、乳児に対する心肺蘇生の手順を開始します。救助者が一人の場合は、まず 119 番通報し、AED が近くがあれば手配を行い、通常的心肺蘇生を行ってください。

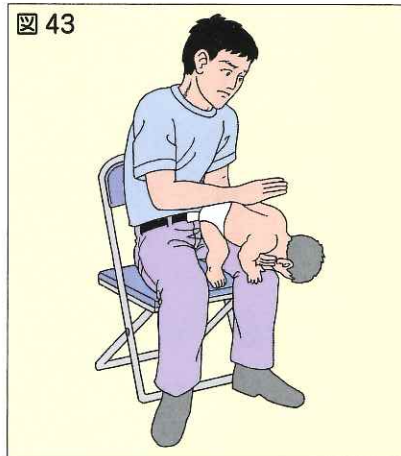


図 43 乳児への背部叩打法

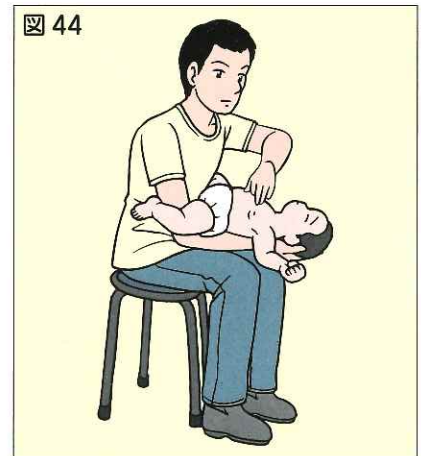


図 44 乳児への胸部突き上げ法

#### 実例

#### 気道異物の除去で救命した一例

A さん（60 歳代・女性）は飲食店で家族と食事をしていたところ、食べ物が喉に詰まり倒れました。一緒に食事をしていた娘が、「食べ物が喉に詰まった」と大きな声で叫びました。

近くで食事をしていた B さん（40 歳代・女性）と C さん（20 歳代・男性）が駆けつけたところ、呼びかけに反応がなく、呼吸もない状態でした。

B さんは店員に 119 番に通報して救急車を要請するように依頼し、二人は協力して口の中の異物の除去と心肺蘇生を行いました。

通報から 4 分後に救急隊が到着した時、A さんは心肺停止状態でしたが、すぐに脈拍が触れるようになり、救命処置を行いながら病院へ搬送しました。

A さんは、病院で意識が回復し、後遺症もなく、以前と同じように生活しています。